Lane Medical Library

Aus der Universitäts-Frauenklinik Erlangen
(Direktor: Professor Dr. med. et phil. H. Wintz.)

1935

Die Spontanruptur des Uterus in Schwangerschaft und Geburt.

(Mit eigenem Beitrag)

Inaugural-Dissertation

verfaßt und der hohen medizinischen Fakultät
der Friedrich-Alexander-Universität zu Erlangen
zur Erlangung der medizinischen Doktorwürde

vorgelegt von

Herbert Kammermeier
aus Beilngries.

Tag der mündlichen Prüfung: 4. 10. 1935.

Buch- und Kunstdruckerei Wilh. Postberg, Bottrop i. W.
1935

1935/495

Dekan: Geh. Rat Dr. Jamin.
Referent: Prof. Dr. R. Dyroff.

Meiner lieben Mutter!

Für die Ueberlassung des Themas und die freundliche Beratung fühle ich mich Herrn Prof. Dyroff zu besonderem Dank verpflichtet. Die genaue histologische Befunddeutung verdanke ich Herrn Prof. Kirch-Erlangen. Ebenso danke ich Herrn Geheimrat Dr. Doerfler, Chefarzt des Evangelischen Krankenhauses, ergebenst für die gütige Erlaubnis zur Bearbeitung eines Krankheitsfalles aus seinem Krankenmaterial.

Die Frage der Selbstzerreißung des schwangeren und gebärenden Uterus beschäftigt den Geburtshelfer immer wieder und doch erweist es sich beim Studium der Literatur dieser Fälle, daß die Ursache der genannten Risse vielfach nicht einwandfrei zu klären ist. Man neigt heute dazu, nicht mehr eine einheitliche Ursache anzunehmen, man glaubt vielmehr, daß immer mehrere Bedingungen zusammentreffen müssen, die in jedem einzelnen Fall den Riß begünstigen.

Als man begann, der Frage der spontanen Gebärmutterrisse mehr Aufmerksamkeit zu schenken, glaubte man, die Ursache der Risse hänge allein immer von einer Störung des Geburtsmechanismus ab. Erst nach und nach mehrten sich die Stimmen derer, die irgendwelche pathologisch-anatomische Veränderungen in der Uteruswand als Voraussetzung für die Ruptur annahmen.

Guillemeau erkannte um 1580 als erster den Vorgang der Uterusruptur. Die wissenschaftliche Erforschung der Rupturen beginnt aber erst mit Michaelis.

Die Verdienste von Michaelis und Bandl, die als erste die einzelnen Momente bei der Vorbereitung und Entstehung der Gebärmutterzerreißung genau studiert und zum größten Teil klargelegt haben, bedürfen an dieser Stelle wohl kaum mehr einer besonderen Erwähnung. Ihre Mitteilungen sind ja noch heute die Grundlage, auf der alle weiteren Verhandlungen aufgebaut werden müssen und zudem ist durch ihre Veröffentlichungen erstmals die Lehre des Geburtsmechanismus als solchem aufgestellt und erörtert worden, wie wir sie heute noch als bestbegründete Grundlage der theoretischen Geburtshilfe kennen.

S. Michaelis widmete in seiner Monographie „Das enge Becken" der Aetiologie der Uterusruptur einen eigenen Abschnitt, da er bemerkt hatte, daß anormale Raumverhältnisse zwischen mütterlichem Becken und kindlicher Frucht eine große Rolle bei der Entstehung der Risse spielen. Er hatte beobachtet, wie bei regelmäßigem Geburtsverlauf sich der Muttermund über den Kopf zurückzieht, sobald dieser ins kleine Becken eintritt. „Weil aber der Kopf in den engen Beckeneingang nicht früh genug eintreten kann, zieht sich der Muttermund schon oft über ihn zurück, wenn der Kindesteil noch über dem Becken steht. In diesem Fall

erleidet die Scheide, die das vordringende Kind aufnehmen muß, eine ungewöhnliche Dehnung. Bei der überwiegenden Kraft der Gebärmutter und der stark entwickelten Wehentätigkeit, wie sie oft bei engem Becken vorkommt, kann es geschehen, daß das Kind größtenteils, ja gänzlich in die Scheide getrieben wird, ohne in das Becken selbst einzutreten. Die fast unausbleibliche Folge dieses extremen Verhältnisses ist ein Zerplatzen der Scheide und ein Austritt des Kindes in den Unterleib." Daran anschließend beschreibt Michaelis einen Fall von verschleppter Querlage, bei dem das Kind zum größten Teil zusammengebogen in der Scheide lag und der Muttermund so hoch stand, daß er nirgends zu erreichen war. Die mit der halben Hand angestellte vaginale Untersuchung machte den Eindruck, daß jeder Versuch zur Wendung eine Zerreißung bewirken müsse. Michaelis nahm nun an, daß nur die Beine und der linke Arm, höchstens noch ein Teil des Steißes und Kopfes sich in der Gebärmutter befanden. Im Anschluß an diesen Fall von verschleppter Querlage, bei dem der Muttermund vollständig zurückgezogen, die Scheidenwand stark überdehnt war, erklärte Michaelis, daß bei Querlagen, bei Hängebauch, bei engem Becken die frühe Zurückziehung des Muttermundes und damit der gespannte Zustand des Uterushalses höchst gefährlich seien. In anderen Fällen, besonders bei engem Becken oder bei großem Umfang des kindlichen Schädels sah er, wie der untere Abschnitt der Gebärmutter so fest zwischen Kopf und Becken eingeklemmt wird, daß die Zurückziehung des Muttermundes zu spät erfolgt. Es werde dann durch den allgemeinen Druck der Rücklauf des Blutes verhindert, die Cervix schwelle an und widerstehe der Zurückziehung. Die Geburt werde dadurch nicht bloß verzögert und für die Gebärende äußerst schmerzhaft, in schlimmen Fällen gebe dieser Zustand Veranlassung zu einer Zerreißung der Gebärmutter, die teils durch den gehinderten Fortgang der Geburt, teils durch eine Zerdrückung des unteren Abschnittes der Gebärmutter, die der Anfang einer weiteren Zerreißung wird, bedingt ist. Ueber die Anatomie der Risse, deren Lokalisation erfahren wir nichts in dem Werk von Michaelis.

Da kam Bandl's bahnbrechende Arbeit über „die Ruptur der Gebärmutter und ihre Mechanik". Bandl's Lehre fußt auf dem Mechanismus der physiologischen Leistung des Uterus während der normalen Geburt. Er teilt den Geburtsschlauch in zwei funktionell verschiedene Teile: Der obere, sich kontrahierende aktive Teil, Corpus und Fundus uteri, wird „Motor" genannt. Er verdickt sich bei der Geburt dauernd dadurch, daß er Muskelfasern aus den unteren Partien des Uterus in sich aufnimmt. Sodann der zweite, passive, sich ausdehnende, verdünnte Teil, auch

„Durchtrittsschlauch" genannt. Als Grenze zwischen beiden Teilen dient als ringförmiger Wulst der innere Muttermund, was die spätere Forschung aber dahingehend berichtigte, daß es sich um den sogenannten Kontraktionsring handle. „Der Uterus stellt sich", sagt Bandl, „mit seinem os internum in die Ebene des Beckeneingangs, das Aufsteigen des Uterus tritt deutlicher zutage, es spannen sich die Ligamenta rotunda am straffsten und jetzt erst beginnt das Zurückweichen der Cervix nach oben. In diesem Augenblick beginnt nun die Funktion der Bauchpresse; der Uterus wird durch die Bauchpresse und durch die Adnexe, besonders durch die runden Bänder im Becken gehalten und gestützt. Wenn dann der Kopf des Kindes die Cervix verläßt, dann weicht der innere Muttermund, soweit es die Adnexe erlauben, über das Niveau des Beckeneinganges empor, und bei Hindernissen, die dem vorliegenden Teil der Frucht begegnen, weit darüber hinaus, wobei die Cervix abnorm gedehnt wird. Nach langer erfolgloser Tätigkeit versagen unter solchen Umständen vor allem bei Primiparen die Adnexe und die Bauchpresse ihren Dienst, sie sind nicht mehr imstande, den Uterus gegen das Niveau des Beckeneingangs zu fixieren." Es überwiegen dann die Kontraktionen des Uterus über letztere und kehren ihre Wirkung gegen den Uterushals selbst. „Uteruskörper und Uterusfundus ziehen sich immer weiter über den fixen Punkt, den Kopf und Körper des Kindes, empor, der elastische Hals wird abnorm gedehnt und bleibt mit seinem intravaginalen Teil gewöhnlich zwischen Kopf und Beckeneingang in der Klemme, kurz gesagt, das Kind wird mit einem kleineren oder größeren Anteil über den Beckeneingang in die Cervix geboren." Dann kann es zur Ruptur kommen. Auch für die Tatsache, daß das Ereignis häufiger bei Mehrgebärenden als bei Erstgebärenden beobachtet wird, gibt Bandl bereits eine Erklärung. Es liege dies daran, daß bei der Erstgebärenden infolge von Erschöpfung und Erkrankung die Geburt zum Stillstand kommt, während bei Mehrgebärenden der Uterus früher und leichter aus seiner Lage gerät und die Cervixdehnung, die der Ruptur vorausgeht, sich schneller ausbildet. Es hatte ja bei jeder Mehrgebärenden schon einmal eine abnorme Cervixdehnung stattgefunden; die Verhältnisse für die Ruptur stellen sich dann umso leichter und schneller wieder her, die Bauchpresse und die Adnexe versagen frühzeitiger ihren Dienst. Den Fundusriß erklärt Bandl als ein seltenes Ereignis, weil der Fundus während der Geburt dauernd Fasern aus dem unteren Gebärmutterabschnitt aufnimmt und somit dicker wird.

Michaelis hat also zwei verschiedene Zustände beobachtet: Einen, bei dem die Muttermundslippen eingeklemmt waren und

zwar vor allem bei Beckenverengerungen mittleren Grades und einen anderen, wo sie dieser Fixation entgangen sind, und sich frühzeitig über dem vorangehenden Kindesteil zurückgezogen haben.

Bandl glaubte, es handle sich in allen Fällen um einen und denselben Prozeß, immer sitze der Riß unterhalb des Kontraktionsringes im gedehnten Cervixabschnitt. Ist die Einklemmung nicht vorhanden, so genügt die übermäßige Dehnung des Segments zur schließlichen Zerreißung.

H. Freund vervollständigte diese Angaben unter Aufrechterhaltung der entscheidenden Prinzipien der Michaelis-Bandl'schen Lehren, wies darauf hin, daß es nicht angängig sei, die obigen Thesen allzu einseitig zu nehmen. Abgesehen davon, daß die Uterusrupturen schon in der Schwangerschaft und beim Geburtsbeginn, also ohne Cervixdehnung, auftreten, daß Corpus- und Fundusrisse vorkommen, beobachten wir ja auch Rupturen beim Fehlen eines mechanischen Mißverhältnisses und bei anatomischen Gewebsprädispositionen schließlich auch solche, die isoliert das Scheidengewölbe treffen und den Uterus völlig verschonen.

Es entspann sich dann über Jahre hin eine lebhafte Auseinandersetzung über die anatomisch-physiologischen Verhältnisse am schwangeren und gebärenden Uterus, insbesondere über diejenigen des unteren Uterinsegments (Isthmus). Die Rolle der Ligamenta lata, des Beckenbindegewebes, der Scheide, der Bauchpresse beim Geburts- und Rupturmechanismus wurde vielseitig studiert, es wurde versucht, den Kontraktionsring anatomisch genau zu lokalisieren. Beachtenswert erscheint in diesem Zusammenhang eine Ausarbeitung der Frage der anatomischen und funktionellen Einteilung der Gebärmutter, wie sie H. Stieve vor wenigen Jahren veröffentlichte. Er beweist in seiner Arbeit „Der Halsteil der menschlichen Gebärmutter, sein Bau und seine Bedeutung während der Schwangerschaft, Geburt und Nachgeburtsperiode" auf Grund von Untersuchungen einer ganzen Reihe anatomischer Präparate der Gebärmutter in verschiedenen Perioden der Schwangerschaft und Geburt, daß nicht nur anatomisch, sondern histologisch und funktionell Corpus, Isthmus und Cervix aufs strengste unterschieden werden müssen.

Um allen weiteren Erörterungen eine der gebräuchlichsten Anschauungen zugrunde zu legen, möge hier die Erklärung des Rupturmechanismus aus dem Lehrbuch von Stöckel-Berlin in Kürze folgen:

„Es ist eine vielfach bewiesene Tatsache, daß das untere Uterinsegment und der sich daran anschließende oberste Teil des Scheidenrohres, das Scheidengewölbe, während der Geburt die dünnsten Abschnitte des Genitaltraktus darstellen. Schon am ruhenden Uterus ist die Wandstärke des unteren Uterinsegments und der Cervix gegenüber dem Hohlmuskel ein vielfaches geringer. Durch die Wehentätigkeit des arbeitenden Uterus und durch die dabei zustande kommende funduswärts gerichtete Retraktion der Uterusmuskulatur wird die Hohlmuskelwand bekanntlich immer dicker, die distrahierte Wand des unteren Uterinsegments und der Cervix immer dünner. Das vordere und hintere Scheidengewölbe bilden nach Verstreichen der Portio und nach völliger Eröffnung des äußeren Muttermundes eine Einheit. Die Wand dieses Scheidengewölbes, die die unmittelbare Fortsetzung der Cervix bildet, ist dünner als die des übrigen Scheidenrohres, es fehlen hier die Columnae rugarum und die Umhüllung durch die Muskeln und Faszien des Beckenbodens. Unteres Uterinsegment, Cervix, Scheidengewölbe sind somit aus physiologisch begründeten Ursachen heraus die zur Ruptur disponierten Abschnitte des Genitalschlauchs. Bei einer normalen Geburt halten diese Teile der Dehnung nur stand, wenn die Dehnung eine vorübergehende ist. Wenn nun die Frucht infolge eines unüberwindlichen Geburtshindernisses nur bis in das untere Uterinsegment oder Scheidengewölbe hinein geboren werden kann und hier liegen bleibt, so werden diese Teile zum Fruchthalter statt zum physiologischen Durchtrittsschlauch und zerreißen. Schließlich erweist sich das unüberwindliche Geburtshindernis widerstandskräftiger als die Befestigungsmittel des Uterus, seine Bänder, Bindegewebs- und Faszienverbindungen. Das, was normalerweise als Vorbereitungsarbeit des Uterus in der Eröffnungsperiode vollbracht wird, die Umlagerung seiner sich immer stärker retrahierenden Muskulatur, das wird jetzt gezwungenermaßen auch in der Austreibungsperiode fortgesetzt, weil die Vorbedingungen zur treibenden Wirkung auf den Uterusinhalt, also zur Vorwärtsbewegung des Kindes, — die freie und gangbare Geburtsbahn und die Übertragung der Motorkraft auf das Geburtsobjekt durch erfolgreiche Gegenwirkung der Uterusverankerung — nicht erfüllt sind. Der Uterus verarbeitet seine Kraft nutzlos in sich selbst. Die Muskelretraktion über das nicht fortzubewegende Kind hinweg und zum Fundus hin wird immer stärker, die Wand des Hohlmuskels, aus dem das Kind zum größten Teil herausgetrieben ist, wird immer dicker, die Wand des unteren Uterinsegments, in das das Kind zum größten Teil hineingetrieben ist, ohne weiterzukommen, wird immer dünner. So kommt es zur pathologischen

Überdehnung des unteren Uterinsegments, das nur als Anfangsteil des Durchschnittsschlauches zu funktionieren bestimmt ist, jetzt aber zur dauernden Aufnahme des an der Fortbewegung gehinderten Kindes gezwungen wird. Schließlich wird der Punkt erreicht, wo auch die Überdehnung ihre Grenze findet und wo bei weitergehender Uterusarbeit, Retraktion und Wandverdünnung der Uterus sich selbst zerreißen muß."

Die üblichen Einteilungen beschränken sich darauf, zwei wesentliche Rißstellen zu beschreiben und zwar: Die Ruptur des unteren Uterinsegments, auch eigentliche Uterusruptur oder Bandlscher Riß genannt, und dann die Ruptur des Scheidengewölbes, das Abreißen des Uterus von der Scheide. Vorbedingungen für den Eintritt des erstgenannten Ereignisses sind eine Überdehnung dieses Gebärmutteranteils sowie eine Fixation an seinen beiden Enden. Diese besteht nach oben hin dadurch, daß Bänder und Bindegewebe bereits pathologisch überstreckt sind, nach unten insofern, als der untere Teil der Cervix, meist die Gegend oberhalb der vorderen Muttermundslippe, zwischen Frucht und Beckenwand festgeklemmt wird. Hier zu erwähnen sind auch ein enger äußerer Muttermund oder unnachgiebige Umgebung desselben. Die zweite unglückliche Tatsache, das Abreißen des Uterus von der Scheide, ergibt sich, „wenn der verstrichene Muttermund sich über den vorliegenden Kindesteil zurückgezogen hat und die Einklemmung der Cervix ausbleibt, oder wenn der vorliegende Kindesteil zu klein oder auch zu weich ist, um diese Einklemmung der Cervix zu bewirken." Es reißt dann der nächst tiefere Abschnitt des Gebärschlauches, die beiderseits fixierte Scheide, ein.

In vielen Arbeiten sind die **rupturbegünstigenden Momente** alle erwähnt, die ein räumliches Hindernis schaffen oder das Dehnungsvermögen des Fruchthalters beeinträchtigen. Da am Schlusse dieser Arbeit ein persönlich erlebter Fall von Spontanruptur erörtert werden soll, dessen ätiologische Momente zur Klärung längere Zeit nicht auszureichen schienen, kann eine zusammenfassende kurze Aufzählung der für die Rupturen ursächlichen Momente nicht umgangen werden.

Man unterscheidet gewöhnlich Geburtshindernisse, die zu Überdehnungen und Zerreißungen der Gebärmutter Anlaß geben, gleichgültig, ob die Fruchthalterwand normal oder verändert ist und ferner in der Fruchthalterwand gelegene, prädisponierende Faktoren, bei denen auch ohne ein Geburtshindernis, lediglich durch den Inhaltsdruck des schwangeren Uterus oder die normale Wehentätigkeit des gebärenden

Uterus Rupturen eintreten können. Solche Störungen des Geburtsmechanismus werden bei anormalen Raumverhältnissen zwischen Mutter und Frucht beobachtet, welche dann Hindernisse bei der Geburt entstehen lassen.

Das Haupthindernis von seiten der Mutter ist das enge Becken, das dem Kind den Eintritt in den Beckeneingang verwehrt und zwar kann jede Form von engem Becken einmal ätiologisch in Betracht kommen, wenngleich es sich meist um Beckenverengerung mittleren Grades bei allgemein gleichmäßig verengtem oder bei plattem Becken handelt. Damit im Zusammenhang tritt nicht selten starker Hängebauch und Verlagerung der Uterusachse auf, die hinwiederum allein schon als rupturbegünstigende Momente gelten. Der kindliche Kopf tritt bei dem mäßig verengten Becken im Verlauf der Geburt mit einem Segment ein, oberhalb der Fixationsstelle kommt es im Getriebe weiterer Wehenarbeit zur Überdehnung und Zerreißung des unteren Uterinsegments, mit Vorliebe in dessen linkem Umfange (hinten oben), weil durch die physiologische Rechtslage der Gebärmutter die linke Isthmuspartie naturgemäß eine größere Ausziehung erleidet. Stenosen, narbige Veränderungen in der Scheide oder im Parametrium, die unter dem Einfluß der Geburtshyperämie und des Wehendrucks nicht nachgeben, Atresien im Genitalschlauch, Tumoren der inneren Genitalien geben ebenfalls Grund zur späteren Ruptur. Die Tumoren dürfen aber nicht samt und sonders hier eingereiht werden; Myome werden z. B. durch die durch Graviditäts- und Geburtshyperämie bedingte Stauung ödematöser, konfigurabler und weicher, bilden somit fast nie ein rupturbegünstigendes Geburtshindernis, außer wenn sie unterhalb des Kontraktionsringes sitzen. Weiche Ovarialcysten hingegen werden infolge der durch die gleiche Hyperämie bedingten, stärkeren Sekretion von Zystenflüssigkeit in den Zystensack hinein immer praller, härter und weniger konfigurabel. Nach Ventrofixationen findet man manchmal feste pathologische Fixationen des Uterus, die ebenfalls Anlaß zur Ruptur geben können. Auch die Frucht kann allerlei raumbeengende Verhältnisse hervorrufen und so rupturbegünstigend wirken. Es seien hier nur erwähnt die übermäßige Größe der Frucht oder eine abnorme Größe des vorangehenden Kindesteils, mehrfache Frucht, Doppelmißbildungen, allerlei geburtsunmögliche Lagen und Einstellungen des Kindes, verschleppte Querlagen, ausgesprochene hintere Scheitelbeineinstellung, Gesichtslage mit nach hinten gerichtetem Kinn, Stirnlage mit nach hinten gerichteter Nasenwurzel. Wie die beiden häufigsten Uterusrupturen, Bandl'scher Riß und Riß im Scheidengewölbe entstehen können, läßt sich besonders hübsch an dem Geburtsverlauf

bei einem Kind mit Hydrocephalus verfolgen. Ein kleiner oder mittelmäßiger Grad von Hydrocephalus läßt zu, daß der Kopf noch etwas ins Becken eintritt, mit seinen resistenten Knochen wirksam die Weichteile gegen das Becken anpreßt und somit eine Fixation und Abklemmung der Cervix herbeiführt und alle Gefahren für das Eintreten der Bandl'schen Ruptur heraufbeschwört. Ein großer Hydrocephalus kann nicht mehr ins Becken eintreten, der Muttermund wird sich bei guter Wehentätigkeit immer mehr zurückziehen und unter entsprechenden Bedingungen reißt das Scheidengewölbe ein oder ab. Der Kopf eines übertragenen oder allgemein zu stark entwickelten Kindes zeichnet sich nicht sowohl durch seine Größe als ganz besonders durch Härte, Dicke der Knochen und geringe Konfigurabilität aus, ist also besonders geeignet zur Festklemmung einer Cervixpartie, und schafft damit allerlei Gefahren für das Entstehen einer Ruptur im unteren Uterinsegment. Ob Hydramnion ein Geburtshindernis seitens des Eies darstellt, ist noch nicht genügend geklärt. Denn fast immer lag neben der hochgradigen Wasseransammlung auch noch ein weiteres rupturauslösendes Moment vor, wenn ein Fall von Uterusruptur bei Hydramnion beobachtet wurde.

Diese Lehren, auf klinischen Beobachtungen und theoretischen Erwägungen aufgebaut, vermochten jedoch nicht alle Fälle von Spontanzerreißungen zu klären; Risse während der Schwangerschaft, Corpus- und Fundusrisse, Risse bei intakten Eihäuten, waren noch vielfach gesehen worden, ließen sich aber nicht durch die aufgeführten Faktoren ätiologisch alle erfassen. Und so begann man nun die Ursachen der Risse in der pathologischen Struktur der Uterussubstanz zu suchen, fahndete nach Gewebsanomalien mannigfacher Art, beruhend vielleicht auf mangelhafter Anlage, Strukturveränderung durch pathologische Plazentainsertion und -nidation, Entzündungen, degenerativen Prozessen oder Narben, Sprödigkeit und funktioneller Mangelhaftigkeit des Uterusgewebes. Schließlich war man vorübergehend der Ansicht, die pathologischen Veränderungen in der Uterussubstanz oder die Insuffizienz der Gebärmutter spielten die Hauptrolle in der Aetiologie der Risse. Man suchte eifrig nach derartigen Anomalien und fand deren eine große Menge, die teils angeboren, teils erworben waren. Die mangelhafte Anlage der gesamten oder eines Teiles der uterinen Gewebssubstrate bringen es mit sich, daß das Organ den Anforderungen der Schwangerschaft oder der Geburt nicht gewachsen ist. Es hängt von der Widerstandskraft solch geschwächter Fruchthalterwände ab, ob schon die intrauterine Drucksteigerung des wachsenden Eies zum Nachgeben und Sprengen der Wand hinreicht, oder ob stärkere Kräfte wie die Geburt mit ihren Wehen

oder schließlich gar ein Hindernis hinzutreten müssen. Zeitlich werden hier alle Uebergänge von früher Schwangerschaftsruptur bis zu solcher in der Austreibungszeit vorkommen können, es überwiegen aber die frühzeitlichen. Zu den angeborenen Weichteilanomalien, die zur Ruptur prädisponieren, müssen alle Hemmungsmißbildungen der Gebärmutter gerechnet werden, also die sogenannten Doppelmißbildungen wie Uterus bicornis, septus, duplex, arcuatus, unicornis, dann der infantile oder hypoplastische Uterus. Es genügt schon eine Dehiszenz, ein Auseinanderweichen der hypoplastischen Muskellagen, um eine Ruptur zu begünstigen und herbeizuführen. In einigen Fällen kann man als Grund der Ruptur eine pathologische Plazentation finden, die infolge einer Minderwertigkeit des Mutterbodens, wie z. B. fehlende oder mangelnde Dezidua, zum destruktiven Zottenwachstum führte. Andere Fälle ließen sich durch starke Rigidität der Cervix bei muskelschwachem Uterus erklären, bei weiteren Rupturen fand sich ein divertikelartig ausgestülpter, bis zu ein Millimeter dünner Fundus uteri mit Eiimplantation in einer Einsattlung des Fundus. Die rupturbegünstigende Eiansiedlung im Fundus erklärt sich damit, daß beim infantilen Uterus nicht wie normalerweise die Tubenmündungen unterhalb der Funduswölbung liegen, sondern mit den Tubenecken den Fundus überragen. So kommt das Ei bei seiner Wanderung in den Uterus leicht gerade auf die Fundusinnenfläche. An die Eieinnistung schließt sich eine Vorwölbung der betreffenden Partie wie bei der physiologischen Eieinbettung und ebenso ein schnelleres Weiten der Gewebe an dieser Stelle. Damit geht einher eine Kompression der Blutgefäße, die eine Ernährungsstörung des Gewebes an der Plazentastelle zur Folge hat, sowie Zirkulationsstörungen mit Blutungen in die Plazenta und in das Ei, lauter rupturfördernde Momente.

Nach verschiedenen Richtungen hin stellte man sodann Untersuchungen an über die Rupturen auf Grund erworbener Weichteilanomalien, fand vor allem bei tiefem Sitz der Plazenta, Plazenta praevia, Tubeneckenplazenta immer wieder Rupturen des Uterus, der hier starke Wandverdünnung, Lücken zwischen den Muskellamellen aufwies. Andere Autoren beschäftigten sich mit Fällen, in denen Alterationen der Gebärmutterwand durch zu tiefes Einwachsen der Chorionzotten, die die Uterusmuskulatur zermürbt und zerfasert hatten, vorlagen. Auf minderwertigem uterinen Boden waren die Zotten entweder destruktiv vorgedrungen oder im Sinne einer Blasenmole verändert gewesen.

Sodann wird bei jeder sonst durch nichts zu erklärenden Uterusruptur in Schwangerschaft und Geburt die Frage zu über-

legen sein, ob es sich um die Spätfolgen solcher Plazentationsanomalien handelt. Eine erneute, wieder auf dieser mangelhaften Stelle unglücklicherweise erfolgte Eiimplatation wird ja leicht zur Ausstülpung und Zerreißung der bei der vorhergehenden Gravidität beschädigten Funduswand führen. Der Zusammenhang zwischen einer vorausgegangenen manuellen Plazentarlösung wegen Plazenta accreta mit Wandschädigung und späterer Ruptur bei erneuter Gravidität bedarf kaum einer eingehenden Erklärung. Ebenso ist zu bedenken bei jedem Fall von Spontanruptur, ob nicht früher intrauterine Eingriffe mit Kornzange, Curette, Dilatator zur inkompletten Ruptur geführt haben und so eine extreme bleibende Wandverdünnung schufen. Allein die Schwangerschaftswehen werden hier einen Riß dieser geschädigten Wandstellen bewirken können ohne jede weitere mechanische Ursache und ohne daß sonstige Veränderungen im Uterusgewebe nachweisbar sind. Manche Mehrgebärende haben irgendein Trauma in früheren Schwangerschaften, Ueberdehnungen und dergleichen erlitten und erst bei der neuerlichen Gravidität kommt es an der prädisponierten Stelle zur Ruptur. Das Trauma hatte zur Durchblutung und Vernarbung geführt, bis schließlich unter den Anforderungen der Gravidität die Narbe platzte. Das Gewebe in der Umgebung solcher Narben ist durch Verlust von Muskelfasern und bindegewebigem Ersatz atrophisch und verdünnt, also wiederum recht wenig widerstandsfähig.

Daß bei der wachsenden Zahl krimineller Abtreibungsversuche in den letzten Jahren mehr unklare Fälle in solchen mechanischen Läsionen ihre Ursache haben, ist zu bedenken.

Aehnlich wie Narben prädisponiert auch die Verschleppung von in die Uteruswand eingedrungenen Drüsen den Uterus zur Ruptur, indem sie die Resistenz des Uterusgewebes herabsetzen. Der Fall von Schugt — spontane Ruptur während des vierten Schwangerschaftsmonats bei einer 32jährigen Fünftgebärenden — zeugt eindringlich davon. Allerdings war neben den adenomyotischen Cystenbildungen an der Rupturstelle noch eine Netzadhäsion am Fundus vorhanden, die wohl als Zeichen früherer Perforation bei Abortusausräumung angesehen werden konnte.

Andere Autoren suchten die Ruptur aus den pathologischen Veränderungen der Muskelsubstanz zu erklären und fanden dabei degenerative Veränderungen in der Muscularis in Form von hyaliner Entartung der Muskel- und Bindegewebszellen oder sahen Kalkschollen längs der Rißstelle. Fettige Entartung der Uterusmuskulatur wird heute von den meisten Forschern nicht mehr als ein zum Riß prädisponierendes Moment angesehen, ebenso

wird der Befund von Verminderung oder Degeneration der elastischen Fasern nicht mehr als voll stichhaltig gewertet. Schließlich beschuldigte man eine im Vergleich zur Muskulatur übermäßige Bindegewebsentwicklung im Bereich der Rupturstelle als ätiologisches Moment der Spontanruptur. Und zwar sollte dieses vermehrte Bindegewebe Ersatz der durch länger bestehende Entzündung geschädigten Muskelzellen sein. Damit war man zur Erörterung der Frage geführt, inwieweit die entzündlichen Prozesse als rupturbegünstigendes Moment überhaupt Geltung haben. Man wies darauf hin, daß die kleinzelligen Infiltrationen in den Wänden zerrissener Gebärmütter von Bedeutung seien, fand deutliche Leukocytenanhäufungen, diffuse Lymphocytose, Degeneration der Myofibrillen, Oedem des Zwischengewebes, Gefäßthrombose, hyaline Degeneration in den Gefäßwänden. Diesbezügliche Mitteilungen sind deshalb spärlicher in der Literatur zu finden, weil Krankheiten des Uterus im Sinne akuter oder chronischer Entzündung in den meisten Fällen schon die Konzeption verhindern.

Der Einfluß spezifischer Entzündungen wie Tuberkulose, Syphilis auf die Ruptur ist nicht genügend zu beweisen gewesen.

Ferner sind es lokale Teleangiektasien oder Phlebektasien, denen eine wesentliche Bedeutung bei Entstehung von Rupturen beigemessen werden muß. Diese Fälle zeigen eine, von stecknadelkopf- bis linsengroßen Hohlräumen durchsetzte Uteruswandung, die sich im mikroskopischen Bild als mächtig erweiterte Venen und Kapillaren erweisen. Gerade Venenerweiterungen, wie sie sich an den Seitenwänden bei Multiparen vielfach finden ließen, können durch Berstung zur Ruptur führen.

Schon B a n d l erkannte die Rupturgefahr im Bereich einer alten Kaiserschnittsnarbe und noch jetzt nimmt die Kaiserschnittsnarbe in der Literatur als stete Gefahr einer späteren Katastrophe einen großen Raum ein. Solange man besonders den queren Fundusschnitt bei der Sectio anwandte, wurden derartig entstandene Rupturen häufiger beobachtet. Schlechte Adoptation der Wundränder mit Einstülpung der Schleimhaut, Atrophie und fehlerhaftes Zusammenwachsen der Muskelschichten, postoperative Wundinfektion, Durchwucherung des ehemaligen Kaiserschnittsgebiets durch die Zotten der Plazenta, die sich unglücklicherweise meist gerade an der Narbe festsetzt, all das sind Bedingungen, die die Voraussetzung zur Ruptur schaffen. Dazu kommt eine Differenz in der Elastizität zwischen dem normalen Muskelgewebe und den in der Narbe neugebildeten fibrösen Elementen. Ebenso ist in einer per secundam geheilten Uterusnarbe — vielleicht durch

chron. Uterusgonorrhoe verursacht, ein wichtiges ätiologisches Moment zur Erklärung der Ruptur zu suchen, wobei aber keineswegs gesagt werden soll, daß die Narbe bei einem reinen Fall mit exakter Naht und anscheinend reaktionsloser, fieberfreier Heilung nicht ebensogut rupturieren, wie die eines großzügig versorgten, mit schweren Infektionserscheinungen einhergehenden Falles halten kann. Auch sind die Fälle gar nicht so selten, wo es zu einer Ruptur gerade außerhalb der alten Kaiserschnittnarbe gekommen ist. Man stellte fest, daß auf die Spontanruptur ohne vorausgegangene Wehentätigkeit ein Drittel aller Rupturen nach Kaiserschnitt entfällt.

Schließlich faßte man noch den Allgemeinzustand der von der Ruptur betroffenen Frauen kritisch ins Auge, und zwar aus der Erwägung heraus, daß bei hochgradig heruntergekommenen, durch mangelhafte Ernährung und längeren Blutverlust geschwächten, anämischen Frauen sich bei Laparatomien oft schon eine außerordentliche Zerreißlichkeit der geraden Bauchmuskeln findet, deren Gewebe schon beim Auseinanderschieben mit dem Finger wie Zunder bricht. Kachexie, schwere Allgemeinerkrankungen und Intoxikationen, Purpura, Urämie sollen das Uterusgewebe, wie mehrfach festgestellt wurde, soweit schädigen, daß es den Anforderungen, wie sie Schwangerschaft und Geburt stellen, nicht mehr standhält.

In wenigen Worten sei noch der Gebärmuttergeschwülste als eines rupturauslösenden oder -fördernden Momentes gedacht. Man schrieb den Myomen lange Zeit zu, sie würden Destruktionen der Wand durch Atrophie und Verdünnung bedingen. Doch fand man schließlich gerade bei Myomen eine Hypertrophie der Muskelschichten; Myome kommen für die Ruptur überhaupt nur in Betracht, wenn sie, unterhalb des Kontraktionsringes gelegen, ein räumliches Hindernis abgeben. Von den Krebsgeschwülsten der Gebärmutter gefährdet nach allgemeiner Ansicht einzig und allein das Cervixcarcinom den kreißenden Uterus. Die starre Infiltration des Collum uteri und der Parametrien disponiert ebenso zu Cervixrissen wie zur Segmentüberdehnung durch Fixation des Uterus nach unten. Cohnstein hat unter 134 mit Carcinom komplizierten Schwangerschaften zwölf Rupturen gefunden; bei allen diesen lag Cervixcarcinom vor.

Somit bestehen die pathologischen Veränderungen der Uterussubstanz, die Insuffizienz bedingen, einerseits in angeborener Minderwertigkeit der Uterussubstanz, andererseits sind sie durch pathologischen Sitz, pathologisches Wachstum der Plazenta, Entzündungen, Entartungsprozesse, Narben hervorgerufen.

Warum nun die Ruptur einmal schon in der Schwangerschaft, dann erst in der Geburt eintritt, bleibt meist ungeklärt. Die erkennbaren Defekte stehen oft in keinem Verhältnis mit dem Zeitpunkt des Eintritts der Ruptur. Es wirken dabei sicherlich Dinge mit, die zu ermitteln uns nicht immer gelingt. Thoma hat 1927 im ganzen 52 Fälle von Ruptur des schwangeren Uterus zusammengestellt. In 13 Fällen rupturierte der Uterus schon in der ersten Hälfte der Schwangerschaft, im Rest, also bei 75 Prozent der Fälle, trat das Ereignis nach dem fünften Lunarmonat ein. Drei dieser Fälle waren ohne unmittelbare äußere Einwirkung entstanden und ohne daß sich ein prädisponierendes Moment an Frucht oder Fruchthalter finden ließ.

Die Ursache der spontanen Gebärmutterrisse wird über alle bisher erörterten Anlässe hinaus eben doch in dem einen oder anderen Fall gar nicht oder nur unzulänglich festgestellt werden können. Wie schwer ist es oft am zerfetzten Präparat, auch nur nachzuweisen, wo der Riß seinen Anfang nahm! Bei der Rupturwirkung auf der Höhe einer Wehe kommt es oft vor, daß die Gewebe über die anatomischen Grenzen hinaus reißen und schließlich sogar Nachbarorgane, wie z. B. die Harnblase, eröffnet werden. Und so werden sich da und dort immer wieder Bilder zeigen, die unter dem Namen „Kombinationsrisse" längst bekannt sind. Ein Riß, der das untere Uterinsegment überschreitet, wird auf das Corpus uteri übergreifen, primäre Scheidenrisse werden sich auf die Cervix ausdehnen, sobald z. B. das durch den Riß ins Peritoneum austretende Kind den Primärriß erweitert.

Schließlich sind noch Fälle mit mehrfachen Rissen in der Gebärmutter, die spontan auftraten, bekanntgegeben, wobei die einzelnen Risse durchaus nicht miteinander zu kommunizieren brauchen.

Im Evangelischen Krankenhaus Regensburg konnten wir vor einiger Zeit einen ebenfalls recht interessanten Fall von Gebärmutterzerreißung bei einer Frau beobachten und einer genauen Untersuchung unterziehen; die Frau war uns schon von früher her bekannt und war uns erst vor wenigen Wochen wieder zur Nachuntersuchung zugänglich:

Die 34jährige Zweitgebärende hatte ein Jahr zuvor zuhause bereits eine Geburt durchgemacht und zwar wurde seinerzeit eine Steißlage durch Extraktion beendet. Zugleich trat damals eine stärkere Atonie des Uterus auf, weshalb zunächst der Uterus prall austamponiert, dann die Verbringung der Frau in das Evangelische Krankenhaus zwecks weiterer Ueberwachung und allenfallsiger operativer Behandlung angeordnet wurde. Nach 24 Stun-

den konnte, da keine Anzeichen für Fortdauern der Blutung bestanden, die Tamponade entfernt werden. Noch am gleichen Tage verließ die Patientin entgegen eindringlichem ärztlichen Rat wiederum das Krankenhaus. Schon 2 Tage später, also am dritten Tage nach der Geburt, erfolgte neuerliche Aufnahme in das Krankenhaus mit Schüttelfrost, einer Temperatur von 40,2. Das Lochialsekret war nicht sonderlich verändert in Farbe oder Geruch, jedoch wurden auffallend geringe Mengen von der Wöchnerin ausgeschieden. Der Tastbefund am Abdomen war damals: Uterusfundus stand etwas unterhalb des Nabels, die Gebärmutter war in toto etwas druckempfindlich, besonders nach der rechten Seite zu. Der rechte Oberschenkel war auffallend dicker als der linke, in der Vena saphena konnte aber keine verhärtete oder thrombosierte Stelle gefunden werden. Trotzdem erweckte das Krankheitsbild den Eindruck eines Wochenbettfiebers mit rechtsseitiger Beckenvenenthrombose. Auf dementsprechende lokale und allgemeine Behandlung besserte sich der Zustand der Frau bald wieder, so daß sie als geheilt entlassen werden konnte.

Elf Monate später kommt Patientin in fast sterbendem Zustand zur neuerlichen Aufnahme in das Evangelische Krankenhaus Regensburg. Es ist von ihr bezw. ihren Angehörigen und von dem einweisenden Arzt zu erfahren, daß neun Stunden vor der Einlieferung in das Krankenhaus nachts plötzlich heftige Schmer zen zunächst unbestimmter Art über das ganze Abdomen hin aufgetreten seien. Auf lokale Wärmeanwendung, heiße Getränke, Verabreichung von schmerzlindernden Mitteln hätten sich die Schmerzen wesentlich gebessert, seien gegen Morgen zu fast vollständig abgeklungen gewesen. Erst beim Versuch, das Bett zu verlassen, sei die Patientin ohnmächtig geworden, nachdem sie kurz zuvor erbrochen hatte. Schließlich sei Flimmern vor den Augen, rasche Entkräftung, eine zunehmende Blässe der Haut und sichtbaren Schleimhäute aufgetreten. Der herbeigerufene Arzt ordnete unverzüglich die Verbringung der Frau in ein Krankenhaus an wegen schwerer innerer Blutung.

Bei der Krankenhausaufnahme, also neun Stunden nach dem Auftreten der ersten Schmerzen im Leib, fällt vor allem die außerordentliche Blässe der fast sterbenden Frau auf. Dazu erheblicher Collaps, alle Zeichen schwerer innerer Blutung, kleiner frequenter Puls (122 Schläge pro Minute) bei normaler Körpertemperatur von 37,2. Eine äußere Blutung aus dem Genitale bestand nicht und hatte nach späteren Angaben der Patientin auch seit 8 Monaten nicht mehr bestanden, auch nicht im Verlauf der letzten neun Stunden. Das Abdomen war leicht aufgetrieben. Der Fundus uteri stand knapp handbreit über dem Nabel, der

ganze Uterus war stark druckempfindlich. Kindesteile waren nicht tastbar, ebenso ein Austritt der Frucht aus der Gebärmutter in die freie Bauchhöhle durch Tastbefund nicht feststellbar. Die kindlichen Herztöne waren nirgends zu hören.

Unter diesen Umständen wurde die Diagnose auf vorzeitige Lösung der Plazenta bei normalem Sitz mit starker Blutung in die Uterushöhle gestellt und die Laparatomie sofort vorgenommen.

Operation: Medianschnitt in Aethernarkose zwischen Nabel und Symphyse. Nach Eröffnung des Peritoneums entleeren sich etwa 300 ccm dunkelroten Blutes. Hervorwälzen des Uterus vor die Bauchdecken. Es zeigt sich eine Rißstelle an der Gebärmutter, die von links hinten oben nach rechts vorne unten verläuft und durch den intakten Fruchtsack tamponiert ist. Die geschlossene Fruchtblase wird durch die Rupturstelle exprimiert und eröffnet. Es fließt normal gefärbtes Fruchtwasser (etwa ½ Liter) ab. Der ruptierte Uterus wird nach Abklemmung der Adnexe und Umstechung der Arteria uterina beiderseits supracervikal abgesetzt, die gesamte Wundfläche nach Ersatz der Klemmen durch Ligaturen sorgfältig peritonealisiert. Anschließend Säuberung der Bauchhöhle von den übriggebliebenen Blutgerinnseln. Primäre Bauchdeckenetagennaht.

Die entwickelte männliche Frucht, 48 cm lang, 2600 gr schwer, zeigte zunächst die Zeichen blassen Scheintodes. Nach Schulze'schen Schwingungen, Wechselbädern, Herzmassage, intracardialer Lobelininjektion setzt vorübergehend Atmung ein, doch etwa ½ Stunde nach der Geburt kommt es zum völligen Atemstillstand und Tod.

Die Frau konnte damals nach einigen Wochen als geheilt entlassen werden.

Bei einer erst vor wenigen Wochen vorgenommenen Nachuntersuchung konnte festgestellt werden, daß die Frau sich heute besten Wohlbefindens erfreut. Der Uterusstumpf ist frei beweglich, die Wunde tadellos vernarbt.

Das Operationspräparat wurde von der Universitätsfrauenklinik Erlangen und dem pathologisch-anatomischen Institut Erlangen (Direktor: Prof. Dr. E. Kirch) einer eingehenden makro- und mikroskopischen Untersuchung unterworfen, deren Endergebnis sich dahingehend zusammenfassen läßt:

Der etwa 10—11 cm lange supracervikal amputierte Uterus zeigt im Fundusteil einen schräg verlaufenden Riß, von rechts vorne unten nach links hinten oben verlaufend.[1]) Die Wand des

[1]) **Abb. 1 und 2 s. Anhang.**

Uterus ist, der Gravidität entsprechend, sehr dick, bis zu 4,5 cm. Dagegen wird im Fundusteil der Uterus ausgesprochen dünn, ganz besonders im Bereich des erwähnten Risses, der eine Längenausdehnung von 7 cm hat. Die Umgebung des Risses zeigt nur eine Dicke von wenigen Millimetern. Auch bei ausgedehnter makro- und mikroskopischer Untersuchung hat sich kein Grund für die Ruptur ergeben, abgesehen von der auffallend dünnen Wandung. Jedenfalls liegt keine destruierend wachsende Plazenta vor, auch sind keine Plazentareste feststellbar. Man sieht aber im Fundusteil und im Bereich des Risses noch Reste der plazentaren Ansatzstelle, charakterisiert durch hyaline Gewebsbezirke und eingelagerte choriale Epithelien und Riesenzellen, aber auch diese ohne wesentliches Tiefenvordringen. Echte Geschwulst und echte Entzündung sind ebenfalls auszuschließen. Es ist anatomisch nicht zu unterscheiden, wie der Riß zustande gekommen ist, doch hat sicher die abnorme Wanddünne den Boden dazu vorbereitet.

Ein interessanter Nebenbefund ist nun noch nach links zu in einem hier vorhandenen Nebenhorn der Gebärmutter zu erheben. Beim Eröffnen dieses Nebenhorns hat sich nämlich im Innern eine kugelige Höhle von 3 cm Durchmesser ergeben, die im lateralen Teil gelegen ist und hier nur durch eine 3 mm dicke Schicht von der Außenwand getrennt ist.[2]) Diese Höhle enthält eine ganze Anzahl wohlgebildeter Knochen verschiedener Art, die alle mit Sicherheit von einem menschlichen Fötus stammen. Es lassen sich mehrere wohlgeformte Rippen herauspräparieren, die unter Berücksichtigung der Krümmung eine Länge von 26 mm zeigen; ferner kommen deutliche Wirbelkörper zutage, eine schöngebaute Clavicula, weiterhin mehrere Teile des knöchernen Schädeldachs, die nicht mehr zusammengelagert, sondern bunt durcheinandergewürfelt sind und zusammengenommen einem schätzungsweise pflaumengroßen Kopf entsprechen würden. Ferner kommen lange Röhrenknochen zum Vorschein, von einem Durchmesser von 3—4 mm, von einer Wand zur Gegenwand herüberziehend. Auch eine ganze Anzahl kurzer Röhrenknochen und uncharakteristischer Knochen lassen sich auffinden, alles bunt durcheinandergewürfelt, nur teilweise mehr regelmäßig nebeneinanderliegend.[3]) Dazwischen findet sich ein weicher, weißgelblicher Brei. In ihm finden sich bei histologischer Untersuchung massenhaft Cholesterinkristalle, ferner sichere quergestreifte Muskelzüge und Muskelfasern, des weiteren große verfettete Zellen, aber keine sicheren Epithelien und vor allem keine Haare. Bei Untersuchung der Außenwand sind keine Reste eines plattenepithelialen Ueber-

[2]) Abb. 3 s. Anhang.

[3]) Abb. 4 s. Anhang.

zugs wie bei Dermoidcysten auffindbar, vielmehr stößt die Muscularis unmittelbar an die Knochen an, zum Teil sind die Knochen auch eingespießt, und dann finden sich zwischen den Knochen und den Muskelfasern auch einige Fremdkörperriesenzellen eingeschaltet. Geringe entzündliche Zellinfiltrate sind hier an mehreren Stellen ebenfalls nachweisbar.

Mit Sicherheit kann nach alledem gesagt werden, daß hier das Skelett bezw. größere Teile desselben, von einem menschlichen Fötus vorliegen, und zwar im wesentlichen ohne trennende Kapsel, freiliegend im Inneren eines Nebenhorns des Uterus.

Der Fötus muß, den Größenverhältnissen nach zu schließen, 3½ bis 4 Monate gelebt haben. Schwieriger ist es, festzustellen, wann diese Gravidität bestand, in der der Fötus sich soweit heranbilden konnte. Die Meinung, eine Gleichaltrigkeit des Fötus und der durch die Sectio entbundenen Frucht anzunehmen, ist dadurch widerlegt, daß die im Nebenhorn gefundenen Skelettstücke ihrer Härte, Struktur wegen den von kompetenter Seite bestätigten Schluß zulassen, daß sie mindestens 2—3 Jahre in diesem Nebenhorn lagen. Somit ist es auch unwahrscheinlich, daß es sich um eine menschliche Anlage handelt, die mit der im Jahre vorher durch Extraktion entwickelten Frucht gleichaltrig wäre. Merkwürdig bleibt freilich die Tatsache, daß die Frau bei mehrmalig erhobener Anamnese immer wieder angibt, ihre Menses seien vor diesen zwei Schwangerschaften stets auf den Tag regelmäßig eingetreten; ein Sistieren der Menses, sonstige Anzeichen von bestehender Gravidität in früheren Jahren, eine Anomalie im Menstruationszyklus könne sie bestimmt verneinen. Die atonische Nachblutung bei der Geburt des Kindes in Steißlage findet nunmehr auch ihre Erklärung durch das vorhandene Nebenhorn und seinen Inhalt. Denn es ist eine bewiesene Tatsache, daß wiederholte atonische Nachblutungen mit oder ohne Retention des Mutterkuchens und Abgang einer Dezidua am 2.—3. Wochenbettstag ihre Ursache in einer Doppelbildung der Gebärmutter haben können. Z a n e l a betont dies in seiner erst jüngst erschienenen Arbeit „Uterus bicornis in der Geburtshilfe“ mehrfach, erwähnt, wie wichtig es für den Gynäkologen ist, zu wissen, daß habituelle Fehl- und Frühgeburten, wiederholte regelwidrige Kindeslagen (Steißlage in dem oben geschilderten Fall!), wiederholter schleppender Verlauf der Eröffnungs- bezw. der Austreibungsperiode bei sonst normalen Verhältnissen durch Uterus-Doppelbildungen verursacht sein können und daß deshalb der Geburtshelfer in diesen Fällen auch diese Möglichkeit in Betracht zu ziehen hat.

Die Fehldiagnose, wie sie im vorliegenden Fall zunächst bei der Einlieferung ins Krankenhaus gestellt wurde, wird von meh-

reren Autoren als durchaus möglich und entschuldbar angeführt. Zu den Cardinalsymptomen der erfolgten Ruptur bei der Geburt gehören unter anderen das plötzliche Aufhören der noch stürmischen Wehentätigkeit bezw. bei unvollständigen Rupturen häufig allmähliches Nachlassen derselben; sodann der den Wehenabbruch begleitende Rupturschmerz; bei Austritt aus dem Fruchthalter das unheimlich deutliche Fühlbarwerden der Kindesteile neben dem seitlich abgedrängten, mannskopfgroßen Uterus, oder wenigstens ein wachsender Tumor neben dem Uterus infolge der starken Blutung. All diese Dinge fehlten hier, denn weder war eine Wehentätigkeit eingetreten, da erst Gravidität im achten Monat vorlag, noch war die Eiblase gesprungen. Nichts als die Zeichen schwerster innerer Blutung waren vorhanden, die oft bei vorzeitiger Lösung der Plazenta als einziges Symptom imponieren. Bleibt nämlich der untere Rand der Plazenta haften, so wird der Abfluß des Blutes nach unten verhindert, es bildet sich ein stets wachsendes retroplazentares Hämatom, der zunehmende Blutverlust läßt sich nur aus der wachsenden Anämie erkennen. Genau so wie bei der Ruptur wird sich dann durch den zwischen Plazenta und Uteruswand heranwachsenden Bluterguß der Umfang des Uterus und seine Kapselspannung vermehren und damit wird eine zunehmende schmerzhafte Dehnung des serösen Ueberzugs eintreten und auffällige Druckempfindlichkeit bei der äußeren Untersuchung.

Bei jedem derartig oder ähnlich gelagerten Fall wird eine Reihe differentialdiagnostischer Erwägungen anzustellen sein:

Handelt es sich vielleicht um eine gleichzeitig vorhandene intra- und extrauterine Gravidität mit Ruptur des extrauterinen Fruchtsacks? Novak beschreibt 9 solcher Fälle, wo beide Kinder lebend geboren wurden. Sodann ist zu denken an die schon erwähnte vorzeitige Lösung der Plazenta bei normalem Sitz, wie sie zu beobachten ist schon nach geringfügigen Traumen, nach Heben schwerer Gegenstände, nach plötzlichen Blutdruckschwankungen oder als Folgeerscheinung einer Schwangerschaftsintoxikation, z. B. Zusammentreffen mit toxischer Endometritis decidualis, mit Nephropathie, Eklampsie, schwerer Hyperemesis, Ikterus, hämorrhagischer Diathese.

Fritsch, Stöckel und Langes konnten hinwiederum in einigen Fällen, wo sich keine anderen Zeichen als die schwerer sich verstärkender Anämie feststellen ließen, bei der Laparatomie der Schwangeren rupturierte Venen dicht am Peritonealüberzug in der Höhe des inneren Muttermunds finden, die eine stärkste, selbst zum Tode führende Blutung herbeiführen können. Nach kurzer Blutungszeit sinkt zwar der Blutdruck und damit die Herzkraft

es kommt zur Thrombosierung der Rupturstelle, die Blutung sistiert vorübergehend. Bald steigt aber der Blutdruck wieder, die Schlagkraft des Herzens belebt sich, führt zur Abstoßung der eben gebildeten Thromben und läßt die Blutung erneut auftreten. Dieses Spiel wiederholt sich immer wieder und kann so zur Verblutung führen.

Mayer und Remmelts fanden in der Literatur 13 Fälle, bei denen Schwangere unter Verdacht der Uterusruptur laparatomiert wurden, während es sich um spontan aufgetretene Rupturen der Milz handelte. Die Ruptur der Milzarterie resp. eines Aneurysmas dieser Arterie kommt ebenfalls noch als differentialdiagnostisches Moment in Frage. Gerade im letzten Graviditätsmonat scheint dieses Ereignis mit Vorliebe einzutreten und pflegt dann zur Verblutung ins Beckenzellgewebe zu führen.

Offen bleibt nun die Frage, wie es in dem geschilderten Fall zur Spontanruptur des schwangeren Uterus gekommen, welche Momente die Ruptur begünstigt oder ausgelöst haben. Und hier wendet sich unser Augenmerk zwei Dingen zu, nämlich dem vorhandenen Nebenhorn und der starken Wandverdünnung im Uterusfundusteil.

Alle Hemmungsmißbildungen der Gebärmutter, die sogenannten Doppelmißbildungen und die infantilen oder hypoplastischen Uteri müssen als zur Ruptur prädisponierende angeborene Weichteilanomalien angesehen werden. Die mangelhafte Anlage der gesamten oder eines Teiles der uterinen Gewebssubstrate bringen es mit sich, daß das Organ den Anforderungen der Schwangerschaft oder der Geburt nicht immer gewachsen ist. Wenn nun in unserem Falle neben dem Vorhandensein eines solchen zur Ruptur prädisponierenden Nebenhorns mit seinem merkwürdigen Inhalt auch noch am Uterus als solchen diese, nur wenige mm dünne Wandung gefunden wurde, so ist es kaum verwunderlich, daß an dieser dünnsten Stelle der prädisponierte Uterus einriß. Die Annahme, daß diese Wandverdünnung angeboren ist, ergibt sich mit großer Wahrscheinlichkeit aus der Betrachtung des Nebenhorns. Denn auch hier liegen die gefundenen Skelett-Teile ganz oberflächlich, nur von einer zarten Wandung bedeckt. Es ist nun aber eine mehrfach bewiesene Tatsache, daß dann, wenn an beiden Uterushörnern derartig kongruente mangelhafte Wandstellen vorliegen, es sich eben um eine mangelhafte angeborene Anlage des Gewebes handelt.

In der Literatur finden sich mannigfache Belege für die Erklärung gehäufter Komplikationen bei Dualität der Gebärmutter

und zwar sind es nicht bloß Störungen im Geburtsablauf, sondern auch im Verlauf der Schwangerschaft.

Schon Unregelmäßigkeiten der Menstruation, Oligo-, Dysmenorrhoe, Menorrhagien erklären sich oft durch eine Bicornität der Gebärmutter. Die meisten Fälle von Schwangerschaft bei Uterus bicornis endigen mit spontaner Fehlgeburt und wenn es wirklich zur vollen Austragung des Kindes kommt, dann tritt meistens eine weitere Komplikation, die der Placenta accreta ein. Abortus habitualis bei den einen — Adhärenz der Plazenta bei den anderen Fällen. Die ursächliche Verknüpfung dieser beiden Erscheinungen ergibt sich — wie Z a n e l a in seiner schon erwähnten Arbeit betont — aus der Annahme, daß solche Semiuteri eine dünne, insuffiziente Dezidua bilden, die nur eine lose Verbindung des Eies mit der Gebärmutter darstellt, so daß es zur Fehlgeburt kommt, vorausgesetzt, daß nicht die Chorionzotten tiefer in die Gebärmutterwand eindringen, in welchem Fall man die Placenta manuell lösen muß.

Die pathologische Kindeslage, wie sie in unserem Falle bei der ersten Gravidität bestand, muß man ebenfalls als eine direkte Folge der angeborenen Anomalie betrachten. Der einspringende Winkel zwischen den beiden Uterusanlagen, der im nicht graviden Zustand des Uterus mehr oder weniger stumpf sein kann, wird in der Gravidität spitz und das geschwängerte Horn richtet sich aus seiner Deviation nie vollkommen auf, die Frucht wird in den meisten Fällen eine Schieflage einnehmen oder zum mindesten nie die Bewegungsfreiheit haben wie ein Foetus in einem normal beweglichen Uterus. Die rechtzeitige Extraktion des in Steißlage befindlichen Kindes bei der ersten Schwangerschaft wird übrigens seinerzeit die sonst wohl schon beim ersten Male unabwendbare Ruptur sub partu verhindert haben.

In manchen Fällen mit Muskelinsuffizienz des Uterushornes tritt eine weitere ungünstige Komponente hinzu, nämlich die Placentation gerade an dieser muskelarmen Stelle.

Hinsichtlich Pathogenese und Klinik unterscheiden sich die Nebenhornschwangerschaften oft wenig von Extrauteringraviditäten. Hierher gehören auch die als „interstitielle Gravidität" gedeuteten Fälle.

H. F r e u n d beschreibt, wie bei einer interstitiellen Schwangerschaft im rechten Horn eines sonst gut entwickelten Uterus in der ersten Hälfte der Schwangerschaft an der Placentarstelle eine Dehiszenz und schließlich Ruptur der verdünnten Wand allmählich entstand, während das Ei zum größten Teil in die Peritonealhöhle austrat und dort weiterernährt wurde.

Für Spontanrupturen in der Gravidität infolge eines unentwickelten Uterus sind im allgemeinen nur die Fälle von Erstgebärenden beweisend. Mangold berichtet von einer I.-Para, bei der im 5. Monat im Bett eine Ruptur im unteren Segment und Corpus auftrat, das Collum sehr derb, das Os internum fest geschlossen war und die Muskulatur nach dem Fundus zu immer dünner wurde, dort schließlich nur noch membranös, weißlich, mit Resten von Decidua bekleidet war, kaum die Dicke eines Papierbogens aufwies.

W. A. Freund's Fall von Spontanruptur bei einer 21jährigen infantilistischen I.-Para im 7. Monat gehört schließlich noch hierher. Der Fundus, bis zu 1 mm verdünnt, trug die Placentarstelle und war divertikelartig ausgestülpt. Der Autor nimmt für das Zustandekommen solcher fundaler Ausstülpungen die für manche mißgebildete Uteri geradezu charakteristische fundale Einsattelung mit Recht in Anspruch, welche durch eine hier erfolgte Eiimplantation beulenartig vorgewölbt wird. Bestätigt wird diese Ansicht durch R. Freund, der die Ausfüllung der fetalen Funduseinsattelung durch einen erst rein bindegewebigen, später allmählich muskulös werdenden Gewebsteil („Schaltstück") und dessen schwächere muskuläre und vaskuläre Beschaffenheit nachweisen konnte. Es ist demnach verständlich, daß bei infantilem Uterus das Zusammentreffen einer Persistenz der fundalen Einsattelung oder Muskelminderwertigkeit mit einer Einidation an dieser Stelle zu verhängnisvollen Ausstülpungen und Rupturen im Fundus zu führen vermag.

Die Prognose der Gebärmutterruptur ist in jedem Fall ernst zu bewerten, eine von keiner Seite angefochtene Tatsache. Neben der Hauptgefahr des Verblutungstodes besteht die große Infektionsmöglichkeit durch die breite Kommunikation zwischen Bauchhöhle bezw. Parametrium und Genitaltraktus sowie durch den ins Abdomen geratenen Uterusinhalt. Für die prognostische Beurteilung des einzelnen Falles ist noch von Belang, ob die Ruptur noch in der Gravidität oder schon unter der Geburt erfolgt ist; denn in der Gravidität stellt die abgeschlossene Uterushöhle noch einen vollkommen aseptischen Hohlraum dar, während intra partum der Einwanderung infektiöser Keime von der Scheide her nichts im Wege steht. Was die kindliche Mortalität betrifft, so ist sie gleich 100% zu setzen, denn nur ganz selten gelingt es einmal, das ins Abdomen ausgetretene Kind durch Laparatomie zu retten. In unserem Falle dürfte der Tod des Kindes wohl durch Lebensschwäche bedingt gewesen sein.

Wenn der Behandlung der Rupturen noch einige Worte gewidmet werden sollen, so ist nach der Ansicht der meisten Autoren heute die operative Behandlung das Mittel der Wahl geworden. Für die Mehrzahl der Fälle, die sich natürlich in der Praxis ereignen werden, gilt als erste Forderung: schleuniger und tunlichst schonender Transport der Verletzten in eine Anstalt, wo der Frau chirurgische Hilfe zuteil werden kann. Ohne die Gefahren der Ueberführung, wie sie Vermehrung des Schockzustandes, Blutung und dergleichen sind, zu unterschätzen, so sind doch die um ein Vielfaches günstigeren Berichte über Heilung nach Laparatomie der beste Beweis für die Richtigkeit obiger Forderung. Blutstillung und Beseitigung der Infektion werden eben am schnellsten und sichersten erreicht durch die Entfernung des rupturierten Organs mit seinen zerfetzten Rißrändern, in deren gequetschtem, zum Teil schon nekrotischen Gewebe die regelmäßig darin vorhandene Bakterienflora den besten Nährboden fände. Selbst wenn die Ruptur erst eine unvollständige wäre, so kann doch durch aktives Vorgehen nichts verloren, jedoch viel gewonnen werden.

In nicht minderem Maße wichtig wie die Behandlung ist die Verhütung der Ruptur. Wenn der Ruptur Wandschädigungen zugrunde liegen, die sich unserer Kenntnis entziehen, ist eine Prophylaxe natürlich nicht möglich. Das sind die Fälle mit Zottentiefenwachstum, mit mangelhafter Anlage des Uterus, mit Atrophie und Narben nach vorausgegangenen intrauterinen Eingriffen, sowie schließlich die Unglücksfälle durch Stoß oder Fall.

In allen übrigen Fällen, bei denen bekannte Wandschädigungen vorliegen, wie Narben nach Kaiserschnitt, nach Ruptur, nach Abtragung von Myomen, wenn operative Fixationen des Uteruskörpers vorausgegangen waren, besonders aber bei allen Arten von Geburtshindernissen, soweit sie diagnostizierbar sind, muß entsprechende Vorsorge getroffen werden. Wenn sich trotzdem eine Ruptur nicht immer wird vermeiden lassen, so muß man hinterdrein die Ueberzeugung haben, alles zu ihrer Verhütung getan zu haben. Mögen bei einer Mehrgebärenden alle früheren Geburten spontan und glatt verlaufen sein, so kann doch diesmal ein großer, harter Kopf der ja an Volumen mit der Geburtenzahl zunehmenden Frucht bei ungünstiger Einstellung das untere Uterinsegment wider Erwarten schnell zur Ueberdehnung und Zerreißung bringen.

Aus der Literatur der letzten Jahre ist aus einer großen Zahl von Fällen von Uterus-Ruptur ersichtlich, daß die sonst als typisch für dieses lebensgefährliche Krankheitsbild beschriebenen Symptome häufig nur zum Teil vorhanden sind, ja bisweilen

gänzlich fehlen. Nur durch Veröffentlichung aller, besonders atypisch verlaufender Fälle, kann diese katastrophale Geburtskomplikation immer mehr in ihren vielfachen Variationen geklärt und damit einer möglichst frühzeitigen, lebensrettenden operativen Behandlung zugeführt werden.

Ein kurzes Wort sei in diesem Zusammenhang der Frage „Hausgeburt" oder „Klinikgeburt" gewidmet. Gerade heutzutage, wo von Seiten des neuen Staates alles dareingesetzt wird, die Geburtenzahl zu erhöhen, wo dem noch ungeborenen Kinde ein gleichgroßer Schutz, eine gleichgroße Sorge zuteil werden soll wie der schwangeren Mutter, wird die Forderung nach der „Klinikgeburt" erneut und stärker sich ihr Recht verschaffen müssen. Eben nur im klinischen Betrieb ist es möglich, dauernd die Geburt zu überwachen, große Schäden zu vermeiden und im gleichen Augenblick einzugreifen, wo es sich als notwendig erweisen sollte. Beruhigt wird jede Kreißende der Geburt entgegensehen, da sie weiß, daß, ohne Rücksicht auf soziale, gesellschaftliche, finanzielle Unterschiede, ihr alle Aufmerksamkeit gilt, daß Arzt, Schwester, Hebamme ihr die physischen und psychischen Strapazen der Geburt zu erleichtern bestrebt sind, wo immer nur es möglich ist.

Zusammenfassung.

Wenn wir rückschauend auf die hier im Laufe dieser Abhandlungen versuchten Erklärungen nach dem Zustandekommen der Uteruszerreißungen uns fragen, welches die genetischen Faktoren der Ruptur in jedem einzelnen Fall sind, so müssen wir gestehen, daß wir von der Erklärung der wahren Ursache mancher Spontanruptur noch weit entfernt sind.

Ohne die Bedeutung der mechanischen Geburtsstörungen hinsichtlich der spontanen Uterusrupturen in Abrede zu stellen und in völliger Anerkennung dessen, daß Doppelbildungen der Gebärmutter als zum Riß prädisponierend angesehen werden müssen, nehmen wir an, daß hier Uterus bicornis und angeborene Wandverdünnung im Fundus gemeinsam die Ruptur vorbereiteten.

Wohl durch den gesteigerten Inhaltsdruck oder die gerade einsetzende Wehentätigkeit kam es dann zum Bersten an der dünnen Uteruswandstelle, da andere exogene ätiologische Faktoren nicht zu eruieren waren.

Literatur.

1. Baisch: Zerreißung der Gebärmutter in der Schwangerschaft. Zbl f. Gyn. 1904, Nr. 50, S. 1537.
2. Bandl: Ueber Ruptur der Gebärmutter und ihre Mechanik. Nach klinischen Beobachtungen. Wien 1875.
3. Cohn G.: Spontane Uterusruptur bei Frühgeburt, Ursache Chorion epitheliom. Zbl. f. Gyn. 1932, S. 2013 ff.
4. Dietrich: Plazenta accreta. Zbl. f. Gyn. Nr. 84, S. 579.
5. Frank: Uterusruptur vor dem Blasensprung etc., Mon. f. Geb. u Gyn. 34, S. 381.
6. Freund H. W.: Die Mechanik und Therapie der Uterus- und Scheidengewölberisse. Zeitung f. Gyn. u. Geb. 23, S. 436.
7. Freund R.: Uterusruptur. Halban-Seitz, Biologie und Pathologie des Weibes VIII, 1, S. 863.
8. Freund W. A.: Dehiszenz der schwangeren Gebärmutter B. z. Gyn IV, S. 1.
9. Füth: Zur Kasuistik und Aetiologie der Uterusruptur. Zbl. f. Gyn 1903, Nr. 9.
10. Havlasek: Spontane Uterusruptur während der Geburt. Zit. aus „Berichte über die gesamte Geburtshilfe und Gynäkologie", Nr. 21.
11. Horn: Histologische Studien über den menschlichen Uterus usw Karger, Berlin 1917.
12. Hromada G.: Spontanruptur des schwangeren Uterus. Zentr. B f. Gyn. 1933, Nr. 33, S. 1926.
13. v. Jaschke: Nicht erkannte spontane Uterusruptur bei Plazenta isthmica partialis. Klin. Wochenschr. 1930, S. 150.
14. v. Jaschke und Pankow: Lehrbuch der Geburtshilfe.
15. Jellinghaus: Uterusruptur während der Schwangerschaft. Arch f. Gyn. 51, S. 1; 54, S. 103.
16. Kaltenbach: Komplikation von Uterusruptur und Cervixriß. Arch f. Gyn. 23, S. 123.
17. Kurtz H.: Zeitschr. f. Geb. Hilfe und Gyn. Bd. 89 (1926) H. 3. Aetiologie der Uteruszerreißungen unter Berücksichtigung der pathologisch-anatomischen Verhältnisse.
18. Lazarevic v.: Gravidätsruptur des Uterus nach vier Jahren i einer alten Rupturnarbe etc. Zentr. Bl. f. Gyn. 1932. Nr. 21, S. 129
19. Lederer L.: Zur Frage der Aetiologie der Uterusruptur während d Geburt. Zentr. Bl. f. Gyn. 1926, Nr. 27, S. 1761.
20. Leopold: Zerreißung der Gebärmutter im vierten Monat. Arc f. Gyn. 52, S. 376.

21. Liebensohn: Zwei Fälle von spontaner Uterusruptur. Ref. Berichte über die gesamte Gyn. und Geb. 1927, S. 393.
22. Lissowetzky: Zur Frage nach der Aetiologie der spontanen Gebärmutterrisse. Arch. f. Gyn. 139 (1930), 624.
23. Michaelis: Das enge Becken. Ausgabe von Litzmann; Leipzig, S. 177 ff.
24. Olshausen: Fälle von Uterusruptur. Zentr. Bl. f. Gyn. 1898, S. 240.
25. Rosenstein W.: Ruptur des graviden Uterus bei Doppelbildung. Zentr. Bl. f. Gyn. 1932, Nr. 9, S. 517.
26. Schäfer P.: Zur Aetiologie der Schwangerschaftsrupturen. Arch. f. Gyn. 109, H. 1/2.
27. Schröder E.: Ueber Uterusruptur in der Kaiserschnittsnarbe. Mon. f. Geb. u. Gyn. 44, Heft 3.
28. Schugt: Spontanruptur des Uterus im vierten Monat der Schwangerschaft. Zentr. Bl. f. Gyn. 1926, Nr. 17, S. 1135.
29. Stieve H.: Der Halsteil der menschlichen Gebärmutter, sein Bau und seine Aufgaben während der Schwangerschaft, der Geburt und des Wochenbetts. Leipzig 1927.
30. Stöckel W.: Lehrbuch der Geburtshilfe 1930.
31. Thomsen und Schwartz: Zur spontanen Uterusruptur. Zentr. Bl. f. Gyn. 1899, S. 845.
32. Winckel v.: Handbuch der Geburtshilfe.
33. Zanela S.: Uterus bicornis in der Geburtshilfe. Zentr. Bl. f. Gyn. 1935, S. 1879 ff.
34. Zweifel P.: Die Uterusruptur aus „Handbuch der Geburtshilfe" v. Döderlein, II, S. 648 ff.

Lebenslauf.

Ich, Herbert Kammermeier, bin geboren am 4. Oktober 1909 zu Beilngries (Oberpfalz) als Sohn des Bezirksschulrats Franz Xaver Kammermeier und seiner Ehefrau Laura, geb. Bauer. Nach Besuch der Volksschule in Beilngries (4 Jahre) trat ich in das Humanistische Neue Gymnasium in Regensburg ein, studierte dort neun Jahre und legte die Reifeprüfung im Februar 1928 an diesem Gymnasium mit Erfolg ab. Ich widmete mich alsdann dem Studium der Medizin, hörte an den Universitäten München, Erlangen und Innsbruck die vorgeschriebenen 11 Semester. Die ärztliche Vorprüfung bestand ich am 17. November 1930 zu Erlangen, die ärztliche Staatsprüfung beendete ich am 21. Dezember 1933 zu München. Am 30. 12. 33 begann ich mein praktisches Jahr an den niederbayerischen Kreis-Heil- und Pflegeanstalten in Mainkofen und kam am 25. Juni 1934 an ein allgemeines Krankenhaus, das Evangelische Krankenhaus in Regensburg. Die Approbation als Arzt für das Gebiet des Deutschen Reiches wurde mir vom bayer. Staatsministerium im Januar 1935 mit Wirkung vom 29. Dezember 1934 ab erteilt. Ich befinde mich zur Zeit noch am Evangelischen Krankenhaus Regensburg und zwar als Volontärarzt.

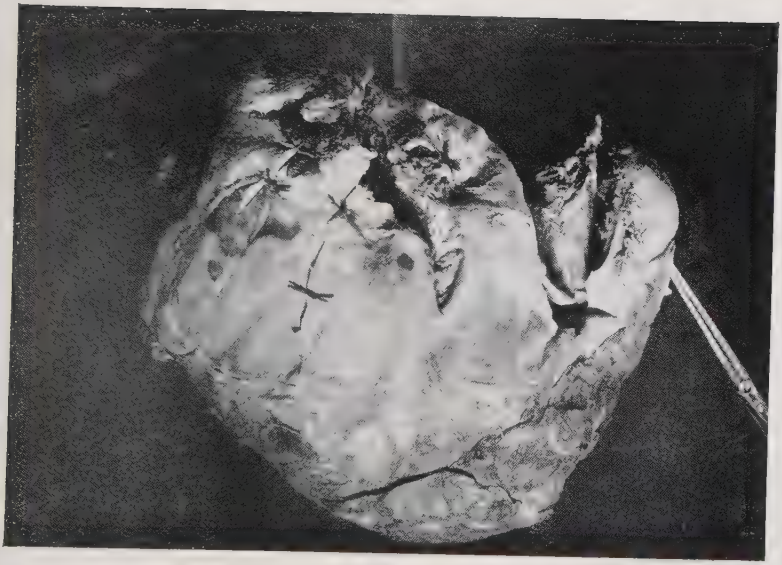

Abb. 1

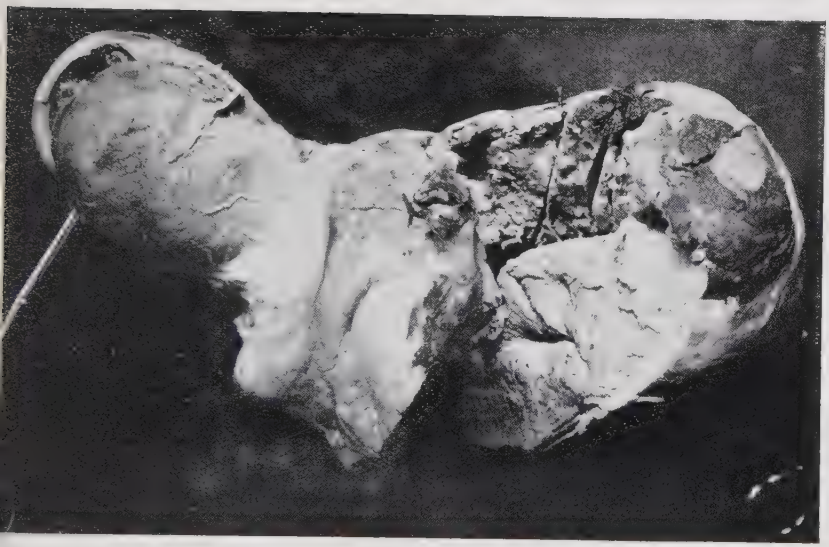

Abb. 2

Abb. 3

Abb. 4